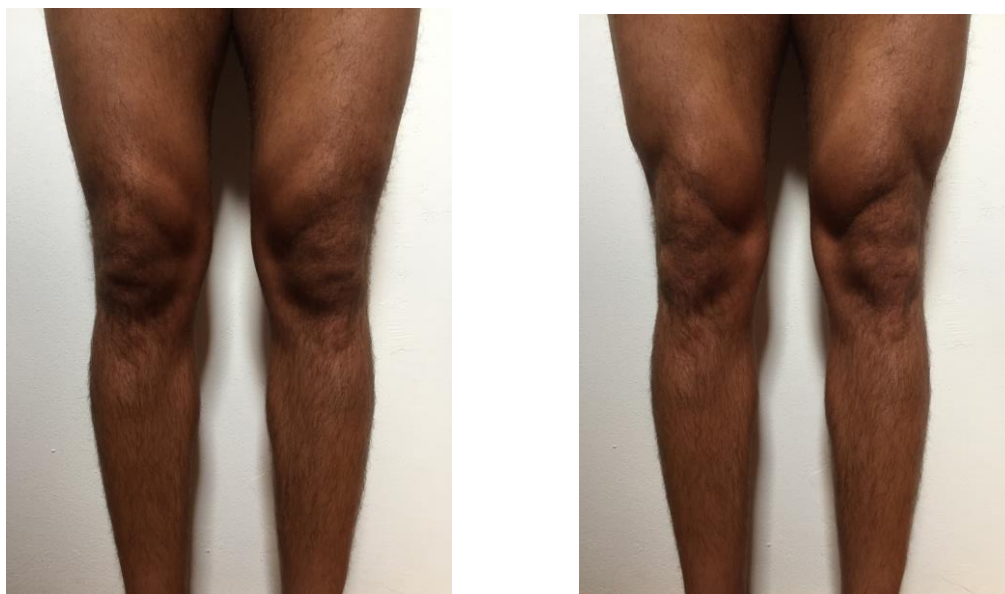

Dolore anteriore di ginocchio: storia di un paziente

Ecco il caso di un paziente che accusava dolore anteriore al ginocchio sinistro nella zona della rotula.

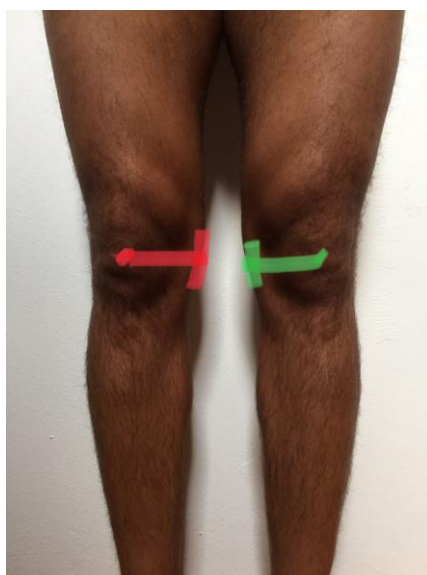
Ecco come si presentano le sue ginocchia senza contrazione nella prima immagine e con contrazione muscolare nella seconda.



Cosa non va?

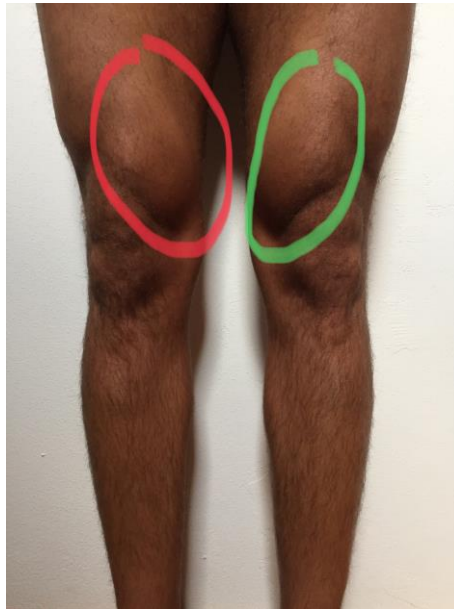Problema n.1

Come si può notare dall'immagine la rotula di **destra** è in una posizione di lateralità maggiore rispetto a quella di **sinistra** (evidenziata la distanza tra il condilo del ginocchio mediale e centro della rotula, tale distanza appare maggiore per il ginocchio **destro**). Il mal allineamento della rotula porta ad una maggiore usura della cartilagine rotulea.



Problema n.2

La base della lateralizzazione rotulea risiede nel fatto che il muscolo evidenziato nell'immagine (porzione del quadricipite chiamata vasto mediale) è molto meno sviluppato rispetto alla **sinistra** e non permette la medializzazione della rotula.



Come attivare il vasto mediale?

Vari studi indicano che ogni paziente recluta il vasto mediale con esercizi diversi. Per questo ogni persona necessita di un programma riabilitativo personalizzato.

Buona Fisioterapia a tutti!



Cristiano Zanini