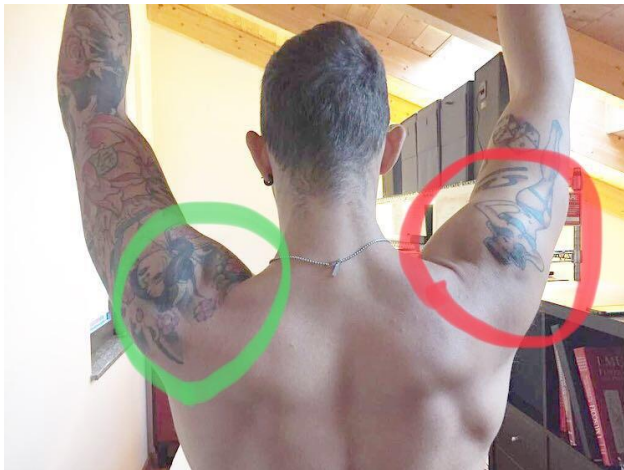

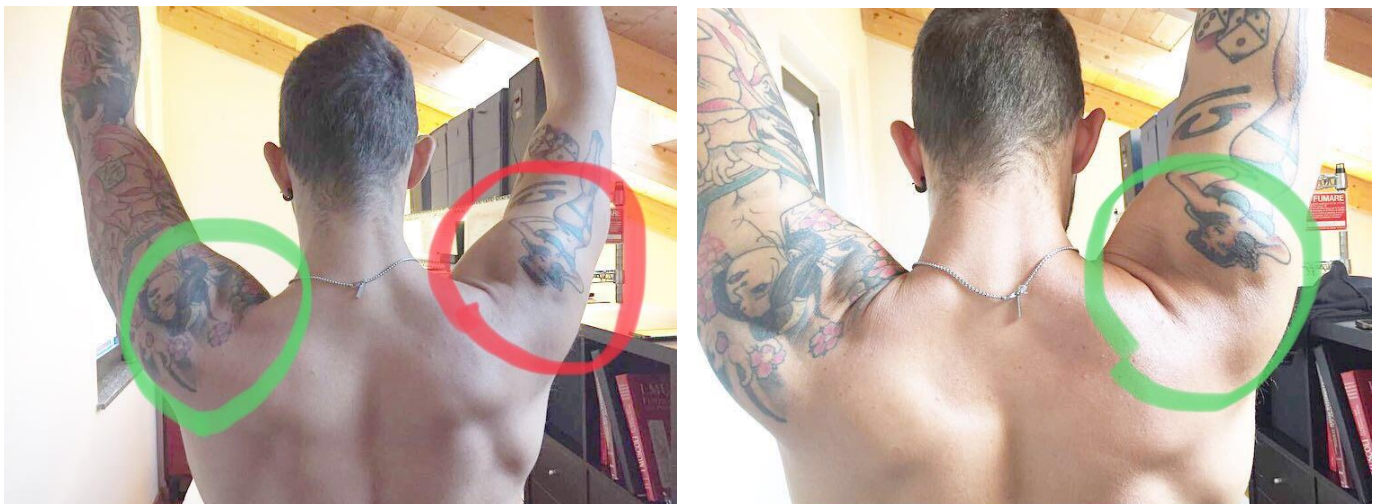
Dolore alla spalla: storia di un paziente

Analizziamo un caso pratico di impingement per cercare di capire meglio come si presenta e come trattarlo.

La prima foto presenta il paziente al suo arrivo. Si può notare come la “piega” evidenziata della spalla destra è molto inferiore rispetto alla sinistra. Questo indica che la testa dell’omero non scende durante il movimento e impatta contro la parte superiore della spalla (detto acromion), questo meccanismo limita il movimento (il braccio destro rimane molto più basso del sinistro). Infatti il paziente riferisce una costrizione nel movimento.



Per capire meglio confrontiamo la spalla post-trattamento di cuffia dei rotatori e del movimento scapolare (come sottolineato nell’articolo precedente).



Ora la “piega” è quasi migliore della spalla sinistra, siamo riusciti a far abbassare l’omero durante la flessione di spalla. Ora il paziente si sente più libero nel movimento e riesce a flettere tanto il destro quanto il sinistro (le due braccia sono alla stessa altezza)

Problema risolto? Servirà ancora tempo, esercizi e trattamenti ma possiamo dire di essere sulla STRADA GIUSTA.

Buona fisioterapia a tutti!



Cristiano Zanini