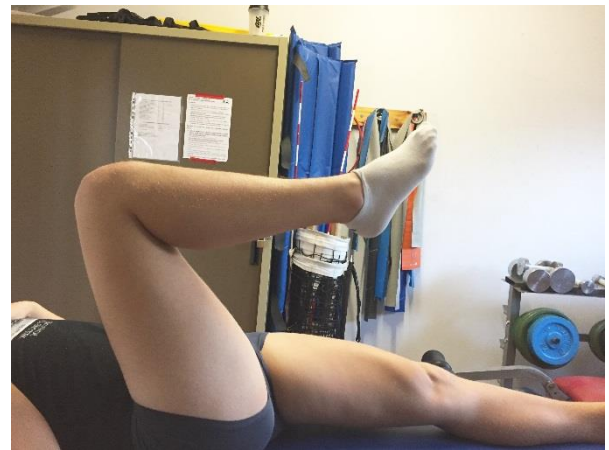
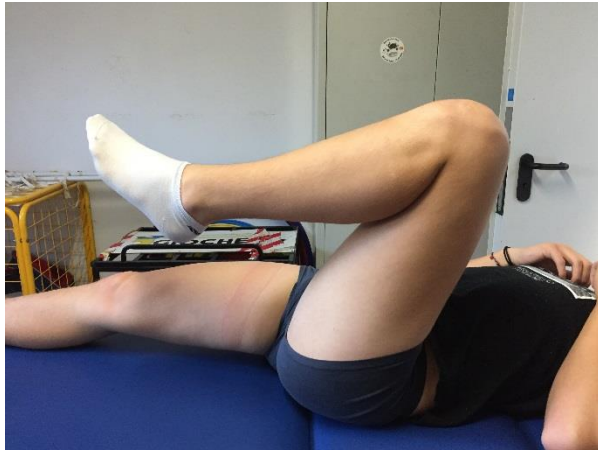
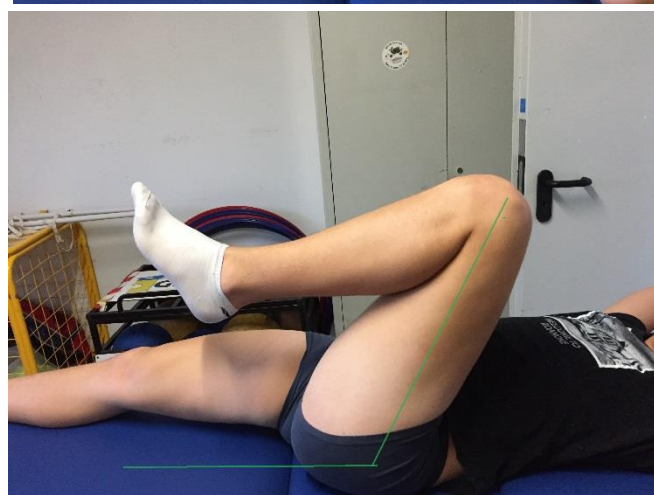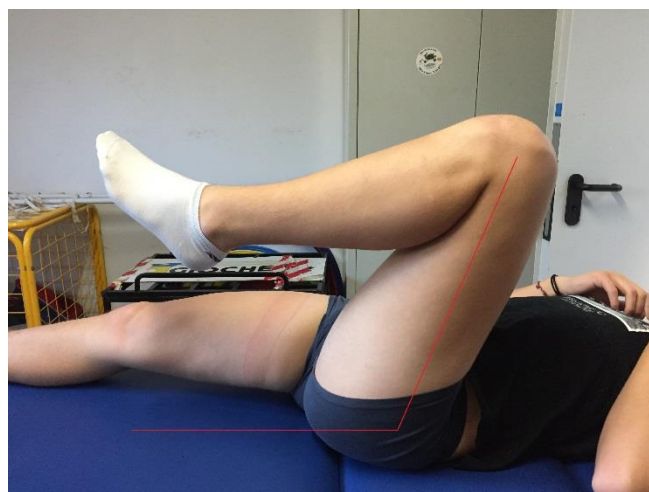
# Conflitto femoro acetabolare – storia di un paziente

Questo è il caso di un ragazzo di 14 anni che soffre di dolore alla *schiena* e alle *anche* in particolare nella fase post-allenamento.

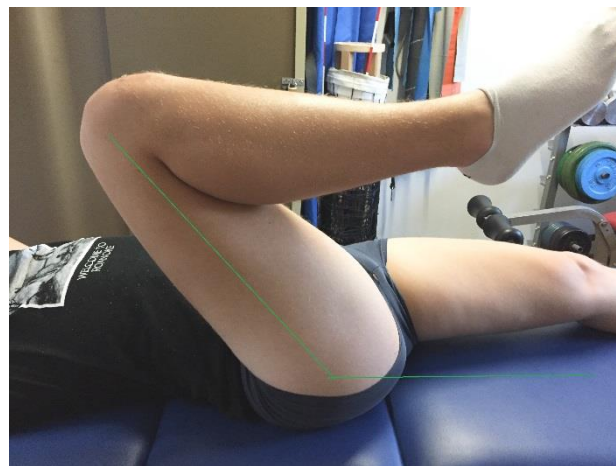
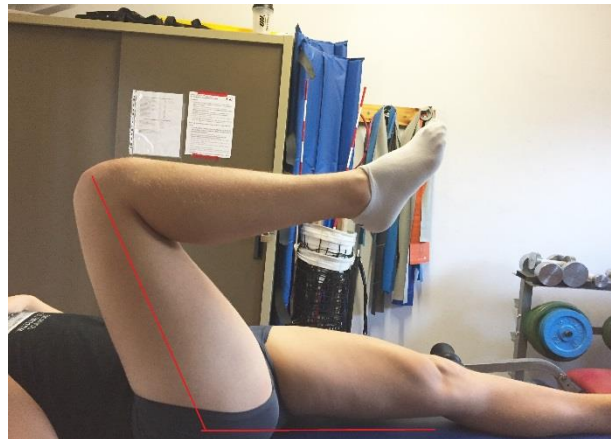
Nella valutazione dell'anca si mostrava limitazione e dolore in particolare nel movimento attivo di flessione e nella rotazione interna, ad evidenziare un **conflitto femoro acetabolare**.



Ecco la massima flessione destra e sinistra dell'anca prima del trattamento.



Lavorando manualmente sia in modo passivo che attivo assistito su rotazione interna e flessione, ecco i miglioramenti raggiunti nella flessione di anca sinistra.



E questi sono quelli raggiunti con l'anca destra.

Nei giorni di trattamento, in cui la mobilità di anca è superiore, mal di schiena e male all'anca post-allenamento diminuiscono.

E' ovvio che il trattamento manuale va' sempre associato ad esercizi per migliorare il controllo di anca e bacino e l'elasticità dei muscoli più rigidi. Ma questo argomento lo affronteremo più avanti...

...per adesso...

**BUONA FISIOTERAPIA A TUTTI!**



Cristiano Zanini